

Μικροσκοπική παρατήρηση επιθηλιακών κυττάρων

Τάξη/τμήμα: _____

Ημερομηνία: ____ / ____ / ____

Όνομα ομάδας: _____

Μέλη ομάδας: _____

Ερευνητικό ερώτημα: Μορφολογία ζωικών κυττάρων.

Προσδοκώμενα αποτελέσματα: Οι μαθητές/μαθήτριες μετά το τέλος της εργαστηριακής άσκησης θα πρέπει να μπορούν να:

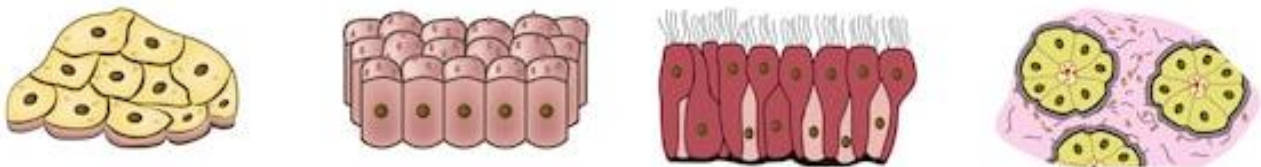
- εφαρμόζουν τεχνικές χρώσης και παρατήρησης νωπών παρασκευασμάτων στο οπτικό μικροσκόπιο,
- αναγνωρίζουν βασικές κυτταρικές δομές σε ζωικά κύτταρα.

Θεωρητικό υπόβαθρο

Τα επιθηλιακά κύτταρα συνδέονται στενά μεταξύ τους και σχηματίζουν στρώσεις, οι οποίες καλύπτουν εξωτερικά το σώμα (επιδερμίδα) ή περιβάλλουν εσωτερικά όργανα ή επενδύουν το εσωτερικό κοιλοτήτων του σώματος (βλεννογόνοι) (εικόνα 1). Τα κύτταρα αυτά, εκτός του ό,τι έχουν προστατευτικό ρόλο, μπορεί να εκκρίνουν (αδένες) ή να απορροφούν διάφορες ουσίες (βλεννογόνος του εντέρου).

Τα επιθηλιακά κύτταρα έχουν ποικίλη μορφολογία. Αυτά που επενδύουν τη στοματική κοιλότητα έχουν κυβικό, κυλινδρικό ή πλακώδες σχήμα.

Τα ζωικά κύτταρα που θα παρατηρήσετε είναι δικά σας! Πρόκειται για κύτταρα από επιθηλιακό ιστό που βρίσκεται στην επιφάνεια της γλώσσας σας ή στο εσωτερικό του μάγουλού σας.



Εικόνα 1. Διάφορες μορφές επιθηλιακού ιστού.

Μικροσκοπία. Όταν τοποθετήσετε το παρασκεύασμα στο μικροσκόπιο και εστιάσετε, αρχίστε την παρατήρηση σας ξεκινώντας από τη μικρότερη μεγέθυνση (4X) και προχωρώντας προς την μεγαλύτερη. Μετακινήστε το παρασκεύασμα για να δείτε κύτταρα σε μεγαλύτερο εύρος. Η συνολική μεγέθυνση αυτού που βλέπετε υπολογίζεται από το γινόμενο της μεγέθυνσης του προσοφθάλμιου φακού (που είναι πάντα 10X) και των διαφόρων αντικειμενικών φακών (4X, 10X, 40X).

ΜΗΝ ΧΡΗΣΙΜΟΠΟΙΕΙΤΕ ΤΟΝ 4^ο ΦΑΚΟ (100X), ΘΑ ΚΑΤΑΣΤΡΑΦΕΙ, ΚΑΘΩΣ ΘΕΛΕΙ ΕΙΔΙΚΗ ΕΠΕΞΕΡΓΑΣΙΑ ΓΙΑ ΝΑ ΧΡΗΣΙΜΟΠΟΙΗΘΕΙ.

Πειραματική διαδικασία

Υλικά: Διάλυμα χρωστικής (βάμμα ιωδίου ή διάλυμα Lugol ή διάλυμα κυανού του μεθυλενίου).

Σκεύη & όργανα: Αντικειμενοφόρες πλάκες, καλυπτρίδες, βελόνα ανατομίας, πλαστική πιπέτα, κασετίνα μικροσκοπίας, οδοντογλυφίδες με πεπλατυσμένο άκρο, διηθητικό χαρτί, οπτικό μικροσκόπιο.

Εκτιμώμενη διάρκεια πραγματοποίησης της άσκησης: 20 λεπτά

Προετοιμασία νωπού παρασκευάσματος και μικροσκοπική παρατήρηση επιθηλιακών κυττάρων

1. Καταπιείτε όσο το δυνατόν περισσότερο σάλιο από το στόμα και στη συνέχεια ξύστε ελαφρά με το πλατύ άκρο μίας οδοντογλυφίδας το πάνω μέρος της γλώσσας (ή το εσωτερικό από τα μάγουλα) με ιδιαίτερη προσοχή για να μην τραυματιστείτε.
2. Βάλτε μια σταγόνα χρωστικής (βάμμα ιωδίου ή διάλυμα Lugol ή κυανού του μεθυλενίου) στο κέντρο μιας αντικειμενοφόρου πλάκας.
3. Τοποθετήστε το ξύσμα στην αντικειμενοφόρο πλάκα, με τρόπο ώστε να απλώσει ομοιόμορφα στη σταγόνα της χρωστικής και περιμένετε για 2-3 λεπτά.
4. Καλύψτε το παρασκεύασμα με μία καλυπτρίδα, προσέχοντας να μην δημιουργηθούν φυσαλίδες αέρα.
5. Προσροφήστε το τυχόν πλεόνασμα χρωστικής στα όρια της καλυπτρίδας με ένα κομμάτι διηθητικού χαρτιού.
6. Παρατηρήστε το παρασκεύασμα στο οπτικό μικροσκόπιο.

✎ Σχεδιάστε μερικά επιθηλιακά κύτταρα. Παρατηρήστε και υποδείξτε το σχήμα των κυττάρων και όποιο άλλο κυτταρικό χαρακτηριστικό είναι εμφανές.

Συνολική μεγέθυνση: _____

